



Priv.-Doz. Dr. med. Marcus Kernt
 Augenklinik der Ludwig-Maximilians-Universität, München
Koautoren: Dr. med. Armin Wolf, Prof. Dr. med. Anselm Kampik,
 München



In Zusammenarbeit mit der
 Bayerischen Landesärztekammer

Teilnahme unter www.springermedizin.de/kurse-mmw

Neue therapeutische Möglichkeiten

Bessere Aussichten bei altersbedingter Makuladegeneration

Die altersbedingte Makuladegeneration (AMD) ist in Deutschland wie auch in anderen westlichen Industrienationen die häufigste Ursache für schwerwiegende Visusminderung bis hin zur Erblindung bei älteren Menschen. Neue therapeutische Optionen, besonders bei der feuchten AMD, sind ein Lichtblick für die Betroffenen.

— Die Pathogenese der altersbedingten Makuladegeneration (AMD) ist nicht abschließend geklärt, jedoch konnten einige Risikofaktoren wie Rauchen, lebenslange, kumulative Sonnenlichtexposition, helle Irisfarbe, Alter und weibliches Geschlecht sowie eine positive Familienanamnese eruiert werden. Auch unabhängig davon ist aber anzunehmen, dass fast jeder Mensch in unseren Breiten, wenn er nur alt genug wird, degenerative Veränderungen am Augenhintergrund im Sinne einer AMD entwickelt. Daher wird dieser Erkrankung bei der zunehmenden Überalterung unserer Bevölkerung künftig immer wichtiger werden.

Trockene und feuchte AMD

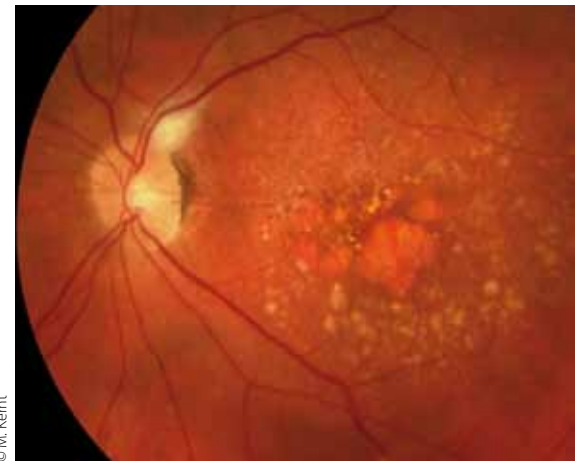
Unter dem Begriff der AMD werden zwei unterschiedliche, altersbedingte Erkrankungen der Makula zusammengefasst: die „trockene“, primär durch degenerative Veränderungen im retinalen Pigmentepithel (RPE) bedingte Form und die „feuchte“, durch Neovaskularisationen aus der Aderhaut charakterisierte Form. Häufig sind aber auch

Mischformen, und die „feuchte“ AMD entwickelt sich meist auf dem Boden einer vorbestehenden „trockenen“ AMD.

Pathogenese

Das zentrale Krankheitsgeschehen bei der AMD konzentriert sich auf die Netzhautmitte. Hier befindet sich die Makula und die Fovea centralis als ihr Mittelpunkt. Sie ist für die maximale Sehschärfe, aber auch das beste Farbsehen verantwortlich. Die periphere Netzhaut ist bei der AMD in der Regel funktionell nicht betroffen.

Um optimale Abbildungseigenschaften zu ermöglichen, befinden sich im Bereich der Fovea keine Blutgefäße in der Netzhaut, sodass das neurosensorische Gewebe hier allein auf die Versorgung mit Sauerstoff und Nährstoffen aus dem darunter liegenden RPE und der Aderhaut angewiesen ist. Daraus ergibt sich eine erhöhte Anfälligkeit gegenüber einer altersbedingten Zunahme des Diffusionswiderstandes, der u. a. durch Ablagerung von Stoffwechselabbauprodukten an der Bruch'schen Membran (Basalmembran des RPE zur Choroidea

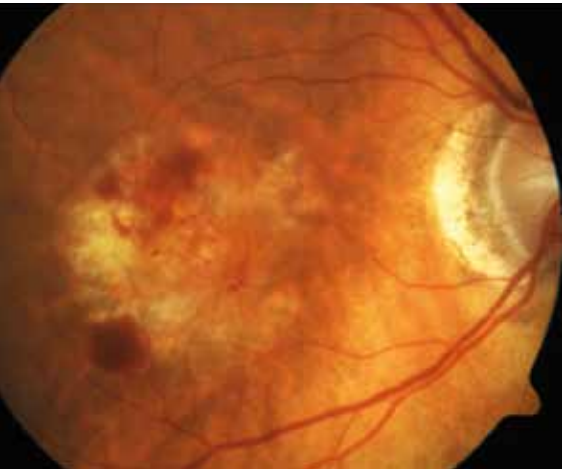


© M. Kernt

Abb. 1 „Trockene“ AMD mit geographischer Atrophie und Drusen.

hin) hervorgerufen wird. Diese Akkumulation amorpher Substanzen ist als Folge einer vermehrten Ablagerung von beim Sehprozess anfallenden, nicht phagozytierten Photorezeptoraußensegmenten und Lipiden anzusehen. Dieser Prozess ist funduskopisch durch vermehrtes Auftreten von Drusen im Bereich der Makula zu erkennen (Abb. 1).

Als Folge entsteht ein nutritives Ungleichgewicht, das zur Dysfunktion und Degeneration des RPE führt. Funduskopisch sind Pigmentumschichtungen und wie ausgestanzt wirkende, flächige Defekte des RPE im Bereich der Makula zu erkennen. Hier kommt es auch zum Untergang der Photorezeptoren.



© M. Kernit

Abb. 2 „Feuchte“ AMD mit Blutung im Bereich der choroidalen Neovaskularisation (CNV) und beginnender Fibrosierung.

Sofort zum Augenarzt

Warnsignale der feuchten AMD

An erster Stelle ist hier der innerhalb von Tagen oder wenigen Wochen auftretende, teils drastische Abfall der zentralen Sehschärfe des Auges zu nennen. Dies wird von den Patienten oft als trüber, dunkler Fleck im zentralen Gesichtsfeld beschrieben, der manchmal mit einem verschmutzten Brillenglas verwechselt wird, mit zunehmender Ausprägung dann aber doch als bedrohlich empfunden wird und die Patienten zum Arzt führt. Auch plötzlich aufgetretenes Metamorphopsien (verzerrt Sehen) sind typisch für die „feuchte“ AMD und erfordern eine sofortige Überweisung zum Augenarzt.

Trockene AMD

Eine Anhäufung von Drusen, zusammen mit Pigmentepithelumschichtungen innerhalb der großen Gefäßbögen im Bereich der Makula sind untrügliche Indizien für das Vorliegen einer „trockenen“ AMD.

Die „trockene“, atrophische AMD macht bei Weitem den größten Teil der Erkrankungsfälle (85–90%) aus, führt aber in der Regel erst über viele Jahre zu einer langsamen Verschlechterung der Sehfunktion. Im Anfangsstadium empfinden die meisten Patienten keine wesentlichen Einschränkungen. Mit weiterem Fortschreiten kommt es aber häufig zu einer zunehmenden Abnahme der Kontrastempfindlichkeit und des Dunkelsehens, dann auch zu einer schleichenden Abnahme der Sehschärfe, die zur Einschränkung der Lesefähigkeit und zum Nichterkennen von Gesichtern führt und eine deutliche Abnahme der Lebensqualität nach sich ziehen kann.

Therapie mit Antioxidanzien

Eine bereits eingetretene Schädigung des RPE und der Photorezeptoren lässt sich nicht mehr rückgängig machen. Dies erklärt auch, warum es bis heute keine suffiziente Therapie für die „trockene“ atrophische AMD gibt. Allein für die Supplementation mit bestimmten Nahrungsergänzungstoffen (AREDS-Formulierung: beinhaltet u. a. die Vitamine C und E,

Beta-Carotin/Lutein, Kupfer und Zink) konnte in großen klinischen Studien (z. B. Age-Related Eye Disease Study [AREDS]) bei bestimmten Unterformen der „trockenen“ AMD eine protektive, verzögernde Wirkung gezeigt werden. Aufgrund mangelnder Alternativen sollten die Betroffenen also zumindest über die Möglichkeit dieser unterstützenden Therapie informiert werden.

Eine deutliche Zunahme von sog. „weichen“, eher unscharf begrenzten, teils auch ineinander verlaufenden Drusen ist häufig ein deutlicher Hinweis für Progression und geht mit einem signifikant erhöhten Risiko für den Übergang einer „trockenen“ AMD in die „feuchte“ Form einher. Nach Studienlage scheint insbesondere diese Patientengruppe von einer AREDS-Supplementation zu profitieren, sodass hier zur regelmäßigen Einnahme entsprechender Präparate geraten werden sollte, auch wenn die Kosten hierfür von den Krankenkassen nicht erstattet werden und vom Patienten selbst zu tragen sind. Zu beachten ist, dass Präparate, die Beta-Carotin beinhalten, wegen des erhöhten Risikos für die Entstehung von pulmonalen Malignitäten bei (auch ehemaligen) Rauchern nicht empfohlen werden sollten.

Von der trockenen zur feuchten AMD

Beim Übergang in die „feuchte“ Form der AMD kommt es, als frustrierender Ver-

such der zentralen Netzhaut, ihre Homöostase wiederherzustellen, zu einer vermehrten Ausschüttung von Wachstumsfaktoren wie dem Vascular Endothelial Growth Factor (VEGF). Die daraus resultierende pathologische Proliferation choroidaler Blutgefäße (choroidale Neovaskularisation, CNV) ist pathognomonisch für den Übergang zur „feuchten“ AMD (Abb. 2). Weitere Folge ist eine vermehrte Gefäßpermeabilität, die wiederum zur Entstehung eines Makulaödems führt. Blutungen im Bereich der Stelle des schärfsten Sehens können zusätzlich zu Funktionseinschränkungen führen.

In Summe führen diese Veränderungen unbehandelt fast zwangsläufig zu einem deutlichen Abfall der zentralen Sehschärfe, die sogar Erblindung des betroffenen Auges nach sich ziehen kann. Deshalb und weil diese Veränderungen nicht in allen Fällen funduskopisch nachweisbar sind, ist im Zweifelsfall immer ein Augenarzt hinzuzuziehen, denn nur er kann die entsprechende weiterführende Diagnostik (Fluoreszenzangiografie und Optische Kohärenztomografie) initiieren, um die Diagnose zu sichern und ggf. eine die Sehschärfe erhaltende Therapie einleiten.

Feuchte AMD

Die „feuchte“, neovaskuläre AMD macht nur 10–15% der Erkrankungsfälle aus, ist aber durch ihren oft sehr aggressiven Verlauf, der mit einem sehr akuten und schwerwiegenden Verlust der zentralen Sehschärfe einhergehen kann, sehr ernst zu nehmen.

Lange Zeit waren uns bei der „feuchten“ AMD therapeutisch die Hände gebunden und wir mussten bei einem Großteil der Erkrankten dem häufig rasch progredienten, unwiederbringlichen Verfall der Sehschärfe hilflos zusehen. Durch neue Therapieoptionen sind hier wesentliche Verbesserungen erreicht worden. Deshalb sollten typische Symptome, die auf das Vorliegen, insbesondere einer neovaskulären AMD, hinweisen, auch von nicht spezifisch augenärztlich geschulten Kollegen richtig eingeordnet werden können, um durch Überweisung zum Augenarzt eine frühzeitige Weichenstellung zu ermöglichen.

Neue therapeutische Möglichkeiten

Die therapeutischen Möglichkeiten bei „feuchter“ AMD haben sich in den letzten Jahren dramatisch verbessert. War man bis in die 1990er-Jahre lediglich in ausgewählten Fällen in der Lage, mittels thermischer Laserkoagulation oder chirurgischer Intervention bestenfalls den finalen Verfall der Sehkraft zu verhindern, so erlaubte zu Beginn der 2000er-Jahre die photodynamische Therapie (PDT) mit Verteporfin, zumindest bei der klassischen CNV (hier liegt die CNV-Läsion vorwiegend über dem RPE), in vielen Fällen, eine Stabilisierung des Sehvermögens zu erreichen. Bis zur Einführung der gegen den Wachstumsfaktor VEGF gerichteten intravitrealen „anti-VEGF“-Substanzen konnte jedoch meist keine Verbesserung eines bereits eingetretenen Visusabfalls erzielt werden.

Pegaptanib war die erste, spezifisch für die Anwendung am Auge entwickelte anti-VEGF-Substanz und wurde 2004 bei neovaskulärer AMD zugelassen. Da die selektive Hemmung nur einer Isoform des VEGF-Moleküls der Wirkung der beiden anderen Substanzen, Ranibizumab und Bevacizumab, jedoch signifikant unterlegen ist, wird Pegaptanib heute nur noch in Einzelfällen bei AMD angewendet.

Ranibizumab und Bevacizumab hemmen alle Isoformen von VEGF. Primär zur Therapie bei Kolonkarzinom zugelassen, wird Bevacizumab wegen seiner mit Ranibizumab vergleichbaren Wirksamkeit auch heute noch häufig „off-label“ angewendet. Ranibizumab wurde speziell für die Anwendung im Auge entwickelt und erhielt 2005 von FDA und EMA die Zulassung als primäre Therapie bei neovaskulärer AMD.

Die Zulassung von Ranibizumab veränderte das bis dahin bestehende Paradigma in der Therapie der neovaskulären AMD, wonach der Visus bestenfalls erhalten, aber nicht wieder verbessert werden kann, nachhaltig. Große randomisierte, kontrollierte klinische Studien (z. B. MARINA und ANCHOR) haben gezeigt, dass die intravitreale Ranibizumab-Therapie bei mehr als 90% der Patienten zu einer Stabilisierung des Sehvermögens und sogar zu einer Verbesserung der Sehschärfe führt.

So konnte sowohl für die klassische CNV als auch für die okkulte (unter dem RPE liegende, und deshalb einer PDT oder Laser-Therapie praktisch unzugängliche) CNV gezeigt werden, dass durch die monatliche intravitreale Gabe von Ranibizumab auch über längere Zeiträume Sehverbesserungen von mehr als einer Visuszeile erreicht werden konnten. Unbehandelt hingegen nahm die zentrale Sehschärfe über diesen Zeitraum um mehr als zwei Visuszeilen ab.

Aktuelle Therapieempfehlungen

Aktuell wird von den Fachgesellschaften bei feuchter AMD eine Initialtherapie, bestehend aus drei im monatlichen Abstand verabreichten intravitrealen Ranibizumab-Eingaben (0,5 mg), empfohlen. Danach wird bis zu einer Stabilisierung des Befundes „pro re nata“, also nach Bedarf, weiterbehandelt. Die Sehschärfe, aber auch die zentrale Netzhautdicke werden in dieser Erhaltungsphase vom Augenarzt monatlich geprüft. Tritt ein signifikanter Sehverlust (mehr als fünf Buchstaben auf der EDTRS-Sehtafel) auf, wird das Präparat erneut gegeben. Für eine langfristige Stabilisierung sind i. d. R. fünf bis sieben Injektionen pro Jahr notwendig. Wichtig ist, dass auch im therapiefreien Intervall die monatlichen augenärztlichen Kontrollen eingehalten werden, da nur eine konsequente Therapie langfristig zum Erhalt der Sehschärfe führen kann.

Gleiches gilt für Bevacizumab, für das in einer großen amerikanischen Studie (CATT-Studie) eine vergleichbare Wirkung wie von Ranibizumab gezeigt werden konnte. Bevacizumab kann z. Zt. aber nur „off-label“ angewendet werden.

Künftige Herausforderungen

An der Optimierung der Therapie wird ständig gearbeitet. So ist seit Dezember 2012 Aflibercept, ein weiterer anti-VEGF-Wirkstoff mit etwas längere Wirkdauer im Auge, in Deutschland zugelassen und im Rahmen der GKV erstattungsfähig. Die Zulassungsstudien deuten darauf hin, dass mit diesem Wirkstoff vergleichbar gute Ergebnisse wie mit Ranibizumab erzielt werden können, jedoch hierfür etwas weniger injiziert werden muss. Inwieweit sich aus dieser neuen Therapieoption Vorteile

für unsere Patienten ergeben, muss die Zeit zeigen. Weitere Substanzen mit teils neuartigen Wirkansätzen sind in Erprobung. Der Schlüssel zu noch besseren Ergebnissen wird wohl in der Kombination verschiedener Ansätze liegen.

Trotz der großen Fortschritte der letzten Jahre haben viele unserer AMD-Patienten mit den Folgen bereits abgelaufener neovaskulärer Prozesse, wie fibrotischen Narben und RPE-Degeneration, zu kämpfen. Die Therapie dieser Veränderungen stellt uns vor große Herausforderungen. Forschung ist dringend nötig.

Literatur beim Verfasser

Anschrift des Verfassers:

Priv.-Doz. Dr. med. Marcus Kernt
Augenlinik der Ludwig-Maximilians-Universität,
Mathildenstr. 8, D-80336 München
E-Mail: Marcus.Kernt@med.uni-muenchen.de

Fazit für die Praxis

Die Altersbedingte Makuladegeneration (AMD) ist in Deutschland die häufigste Ursache für schwerwiegenden Visusverlust bei älteren Menschen. Während für die trockene AMD, die den größten Teil der Erkrankungsfälle ausmacht, nach wie vor nur eine unterstützende Therapie mit Nahrungsergänzungsmitteln möglich ist, konnten bei der feuchten, neovaskulären AMD in den letzten Jahren mit Einführung der intravitrealen Anti-VEGF-Substanzen große Fortschritte erzielt werden. Um diese innovativen Substanzen möglichst allen Betroffenen zukommen zu lassen, ist eine frühzeitige Weichenstellung durch den Hausarzt mit Überweisung zum Ophthalmologen unabdingbar.

Keywords

Age-related macular degeneration: clinical features and new therapies

Age related macular degeneration (AMD)
– anti-VEGF – AREDS – choroidal neovascularisation (CNV)

- Die Autoren erklären, dass sie sich bei der Erstellung des Beitrages von keinen wirtschaftlichen Interessen leiten ließen. Sie legen folgende potenzielle Interessenkonflikte offen: keine. Der Verlag erklärt, dass die inhaltliche Qualität des Beitrags von zwei unabhängigen Gutachtern geprüft wurde. Werbung in dieser Zeitschriftenausgabe hat keinen Bezug zur CME-Fortbildung. Der Verlag garantiert, dass die CME-Fortbildung sowie die CME-Fragen frei sind von werblichen Aussagen und keinerlei Produktempfehlungen enthalten. Dies gilt insbesondere für Präparate, die zur Therapie des dargestellten Krankheitsbildes geeignet sind.

CME-Fragebogen

FIN MM1302iH

gültig bis 21. Februar 2013

Teilnehmen und Punkte sammeln, können Sie

- als e.Med-Abonnent an allen Kursen der e.Akademie,
- als Abonnent einer Fachzeitschrift an den Kursen der abonnierten Zeitschrift oder
- als Leser dieses Magazins – zeitlich begrenzt – unter Verwendung der FIN.

Bitte beachten Sie:

- Die Teilnahme ist nur online unter www.springermedizin.de/eAkademie möglich.
- ausführliche Erläuterungen unter www.springermedizin.de/info-eakademie



Diese CME-Fortbildungseinheit ist von der Bayerischen Landesärztekammer mit zwei bzw. drei Punkten zur zertifizierten Fortbildung anerkannt.

CME-Herausgeber- und Review-Board: Prof. Dr. A. Berghaus, Prof. Dr. M. Blumenstein, Prof. Dr. Dr. h.c. Th. Brandt, Prof. Dr. K. Friese, Prof. Dr. H. S. Füessl, Prof. Dr. B. Göke, Prof. Dr. M. Graw, Prof. Dr. H. Holzgreve, Prof. Dr. A. Imdahl, Prof. Dr. K.-W. Jauch, Prof. Dr. K. Krüger, Prof. Dr. H.-J. Möller, Prof. Dr. Dr. h.c. Th. Ruzicka, Prof. Dr. A. Schneider, Prof. Dr. Ch. Stief, U. Weigeldt.

Visusverlust im Alter und altersbedingte Makuladegeneration

Was trifft nicht zu? Ursachen einer akuten Visusminderung in der Allgemeinarztpraxis können sein:

- Retinaler Gefäßverschluss
- Retinitis pigmentosa
- Netzhautablösung
- Arteriitis temporalis
- Glaukomanfall

Bei welcher der folgenden Erkrankungen kommt es häufig zu einem bilateralen Halbseitenausfall im Gesichtsfeld?

- Netzhautablösung
- Glaukom
- Katarakt
- Hypophysenadenom
- Arteriitis temporalis

Zu den wichtigen Maßnahmen bei Verdacht auf Visusverlust durch eine diabetische Retinopathie zählt nicht:

- Bestimmung des HbA_{1c}-Wertes
- Ophthalmoskopie
- Beurteilung des vorderen Augenabschnittes
- Kontrolle des arteriellen Blutdrucks
- Bestimmung von Entzündungsparametern im Blut (z. B. CRP und BKS)

Die Ablatio retinae

- wird durch eine Anhebung der Aderhaut vom retinalen Pigmentepithel verursacht.
- tritt in der Regel beidseitig auf.
- kann in frühen Stadien auch durch hoch dosierte Steroide behandelt werden.
- ist in vielen Fällen die Folge eines Lochs in der neurosensorischen Netzhaut.
- Ist bei älteren Menschen die häufigste Ursache für schwerwiegende Visusminderung.

Die Arteriitis temporalis

- tritt in der Regel bei jüngeren Patienten (< 40 Jahre) auf, kann aber im Einzelfall auch bei einem älteren Patienten vorkommen.
- kann durch den Nachweis erhöhter Entzündungsparameter im Blut (z. B. C-reaktives Protein) sicher nachgewiesen werden.
- tritt nur einseitig auf.
- kann sowohl einen vorübergehenden, als auch einen persistierenden Visusverlust verursachen.
- muss unverzüglich operativ versorgt werden, da sonst ein unwiederbringlicher Visusverlust droht.

Die vermehrte Anhäufung von konfluierenden, weichen Drusen innerhalb der großen Gefäßbögen im Bereich der Makula

- ist ein eindeutiger Nachweis für das Vorliegen einer „feuchten“ neovaskulären AMD.
- ist Folge einer vermehrten Ablagerung von nicht phagozytierten retinalen Pigmentepithelzellen in der Netzhaut.
- ist ein Risikofaktor für den Übergang einer „trockenen“ in eine „feuchte“ AMD.
- kann durch regelmäßige Einnahme von Antioxidanzien wieder rückgängig gemacht werden.
- gilt als sicherer Nachweis für Hypercholesterinämie.

Patienten mit „trockener“ AMD

- empfinden im Anfangsstadium oft keine wesentlichen Einschränkungen.
- klagen beim Übergang in eine „feuchte“ AMD insbesondere über eine Abnahme der Kontrastempfindlichkeit und des Dunkelhens.
- können durch intravitreale Medikamenteneingaben in der Regel geheilt werden.
- sind in ihrer Lebensqualität meist weitgehend uneingeschränkt.

- haben einen gesetzlichen Anspruch auf die Erstattung der Kosten für die Behandlung mit spezifischen Nahrungsergänzungstoffen (AREDS-Formulierung).

Bei Patienten mit „feuchter“ neovaskulärer AMD kommen in der Regel folgende Therapieansätze zur Anwendung:

- intravitreale Steroideingaben
- intravitreale anti-VEGF-Eingaben
- systemische anti-VEGF-Therapien
- systemische Steroide
- thermodynamische Therapie (TDT)

Typische Symptome, die für das Vorliegen einer „feuchten“ AMD sprechen können, sind

- Fremdkörpergefühl
- Verzerrtsehen (Metamorphopsien)
- Lichtblitze

- Flimmerskotome im äußeren Gesichtsfeld
- Tränenräufeln (Epiphora)

Die photodynamischen Therapie mit Verteporfin

- eignet sich für alle Formen der „feuchten“ AMD gleichermaßen.
- stellt die Primärtherapie bei „feuchter“ AMD dar. Erst wenn diese versagt, sollten andere Therapieansätze (z. B. anti-VEGF) in Erwägung gezogen werden.
- soll in Kürze auch in der EU als primäre Therapie bei „feuchter“ AMD zugelassen werden, wird aber heute schon vielfach „off-label“ angewendet.
- führt bei Patienten mit „feuchter“ AMD in der Regel zu einem signifikanten Anstieg der zentralen Sehschärfe.
- kann bei Patienten mit überwiegend

klassischen CNV den Sehverlust reduzieren helfen.

Bitte beachten Sie:

Diese zertifizierte Fortbildung ist 12 Monate auf springermedizin.de/eakademie verfügbar.

Dort erfahren Sie auch den genauen Teilnahmeabschluss.

Pro Frage ist jeweils nur eine Antwortmöglichkeit (Richtig- oder Falschaussage) zutreffend.

Sowohl die Fragen als auch die zugehörigen Antwortoptionen werden im Online-Fragebogen in zufälliger Reihenfolge ausgespielt, weshalb die Nummerierung von Fragen und Antworten im gedruckten Fragebogen unterbleibt. Prüfen Sie beim Übertragen der Lösungen aus dem Heft daher bitte die richtige Zuordnung.



e.Akademie – mehr Service für alle!

Die e.Akademie macht es Ihnen noch einfacher, Ihre CME-Fortbildung zu planen, Ihren Lernerfolg zu messen und zu dokumentieren:

► Die **Kursübersicht** umfasst alle Fortbildungen der e.Akademie. Hier können Sie die gewünschten Kurse starten oder für eine spätere Teilnahme vormerken sowie die Kursdetails einsehen. Auf Wunsch können Sie die Kursübersicht auch nach Zeitschriften oder Fachgebieten einschränken.

► **Mein Kursplaner** zeigt alle Kurse an, die Sie vorgemerkt oder bereits begonnen haben.

► **Mein Kursarchiv/Punktekonto** bietet Ihnen jederzeit einen Überblick über die Ergebnisse Ihrer Kursteilnahmen und Ihr persönliches Punktekonto. Darüber hinaus haben Sie die

Möglichkeit, Ihre Teilnahmebescheinigungen einzusehen und Kurse zu Übungszwecken zu wiederholen.

► **e.Akademie aktuell** informiert Sie über aktuelle Fortbildungsthemen. Sie können diesen kostenlosen monatlichen Newsletter bestellen unter springermedizin.de/Newsletter

Teilnehmen und weitere Informationen unter:
springermedizin.de/eAkademie

Unser Tipp: Noch mehr Fortbildung bietet das e.Med-Komplettpaket. Hier stehen Ihnen in der e.Akademie alle Kurse der Fachzeitschriften von Springer Medizin zur Verfügung.

Testen Sie e.Med gratis und unverbindlich unter
springermedizin.de/eMed